


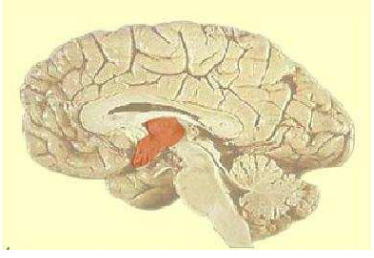
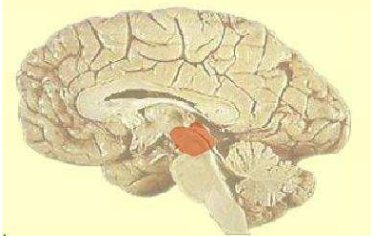
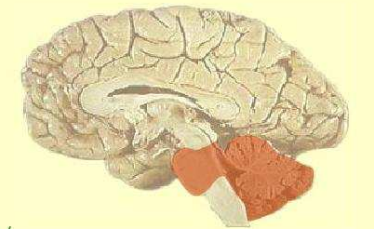
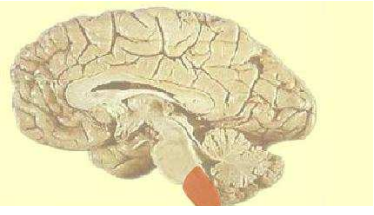
	Vésicules encéphaliques primitives	Vésicules encéphaliques secondaires	Localisation sur une coupe sagittale médiane de l'encéphale	Structures de l'encéphale chez l'adulte	Cavité de l'encéphale adulte	
Partie Rostrale	Prosencéphale	Télocéphale		<ul style="list-style-type: none"> - Hémisphères cérébraux - Cortex cérébral (substance grise qui recouvre les hémisphères cérébraux) - Noyaux basaux (encore appelés noyaux gris centraux) par mis lequel le Noyau caudé. - Bulbes olfactifs - Amygdale - Hippocampe - Corps calleux - Commissure antérieure - Trigone = Fornix 	Ventricules latéraux (ventricules I et II) qui communiquent avec la cavité diencéphalique par les forams interventriculaires (trous de Monro).	
		Diencéphale		<ul style="list-style-type: none"> - Epithalamus - Epiphyse (= glande pinéale) - Hypothalamus - Thalamus - Hypophyse - Nerf et chiasma optique, rétine - Corps mamillaires 		Troisième ventricule
	Mésencéphale	Mésencéphale		<ul style="list-style-type: none"> - Tubercules quadrijumeaux = colliculus inférieur et supérieur Ils font partie du tronc cérébral. - Noyau rouge : - Pédoncule cérébral 	Aqueduc de Sylvius	
	Rhombencéphale	Métencéphale		<ul style="list-style-type: none"> - Pont de Varole = protubérance annulaire - Cervelet 	4 ^{ème} ventricule	
		Myélocéphale		<ul style="list-style-type: none"> - Bulbe rachidien - Olives bulbaires = noyaux olivaires 		
	Partie Caudale	Partie caudale du tube neural	Partie caudale du tube neural		- Moelle épinière :	Canal de l'épendyme

Fig.6 : Origine embryologique des grandes divisions structurales de l'encéphale adulte chez l'Homme.