

Cas clinique : un patient atteint d'héminégligence

Source : http://accres.inrp.fr/accres/ressources/neurosciences/vision/cas_anomalies_vision/cas3/cas3

Symptômes et données cliniques

La patiente, madame X, est une femme âgée de 43 ans.

Elle est droitrière, son œil directeur est l'œil droit, elle a une acuité visuelle normale.

Elle dit se cogner parfois dans des objets et avoir de la difficulté à réaliser certains mouvements. À table on lui fait remarquer qu'elle ne mange qu'une partie de ce qui est dans son assiette

Cette femme ne se maquille pas le côté gauche. Quand elle écrit, elle entasse les lignes dans le côté droit de la page. Par ailleurs, elle ne cherche pas l'information située sur sa gauche. Si on demande à cette patiente de poser sur l'image d'une horloge "vide" les chiffres qui lui sont fournis, elle ne positionne que ceux correspondant à la partie droite de l'horloge.

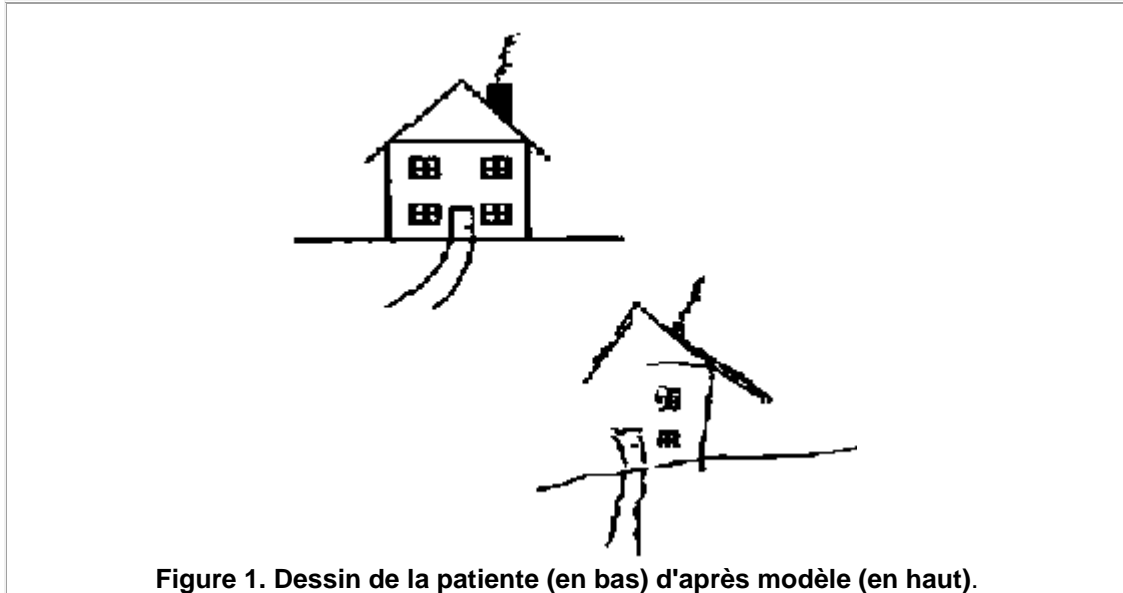


Figure 1. Dessin de la patiente (en bas) d'après modèle (en haut).

Diagnostic

La patiente a eu un accident vasculaire cérébral 30 semaines avant la manifestation des symptômes l'ayant amenée à consulter. Il s'agit d'un AVC ischémique -ce qui signifie qu'il y a occlusion d'une artère cérébrale- sylvien. L'artère sylvienne assure la vascularisation des hémisphères cérébraux, en particulier les territoires pariétaux.

Une IRM a été faite, elle a permis de localiser une lésion cérébrale consécutive à l'accident vasculaire : chez cette patiente, **la zone pariétale droite du cortex a été lésée.**

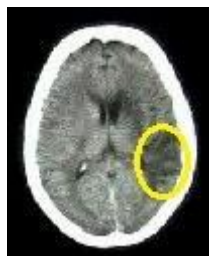

Figure 2 – IRM de la patiente (coupe axiale)

[En jaune, la localisation de la zone lésée consécutive à l'accident vasculaire cérébral]